non invasive, Just for diagnostic

- MRCP for biliary tract

- CVA مريض شاكة فيه : ① CT to exclude hemorrhage (fresh blood)

- ERCP : invasive technique

د. رائد بارود

- High resolution CT → for paranychyma lung "bronchoectasis" / لما يكون مع lesion بيكون مع صبغة

MRI تشبه

أي chronic obstruction

(arterial phase) artery بعد 20sec هشوفها ب angio CT

venous → Doplar the best

liver → triphasic CT (arterial - venous - dely) ← لما يكون في mass

hemanginoma

- بتاخذ صبغة ب portal/venous

- inhancmenct nodular (wall ok)

HCC

أي hepatic lesion بياخد

تعتبر arterial في inhancment malignant

* cirrhosis + lesion → malignant حتى يثبت العكس

Stones → hyperdenes (أبيض)

مجال مغناطيسي MRI : intense

كثافة CT : density

صوت UC : eechgenic

hyper = أبيض

sup mesentric → head of pancreas بيكون في "الحاجب"

necrotizing pancritis → necrotic tissue → arterial phase

inf → Diffuse edema

inslenoma (benign) → MRI

Stomach "gastroscope" then CT if malignant for staging

- soft tissue window → for mediestinum → مع صبغة
- lung window
- bone window

د. محمد مطر

T=Time

MRI < T_2 أبيض (تباخد متأخر) / T_1 أسود (تباخد بدري) > fluid

"إلي بفقد الطاقة بطئ"

* T_2 : كل الـ tissue تفقد طاقتها ماعدا fluid

Flare → T_2 with delete fluid → pathology من normal fluid بفرق

(brain) بالـ CT أي أبيض مفهوم

CT → عبارة عن X Ray متحرك

axial
sup inf
coronal
ant post
sagittal
Rt lf

MRI : magnatic resonance imaging

→ يعتمد على المجال المغناطيسي

- coil → detection + بعطي مجال مغناطيسي (بينحط حول العضو إلي بدي أصوره)

T_1 = anatomy T_2 = pathology

→ لأنو خلايا pathology بصير stasis of fluid

Radioobaque
صلب
في شغلة صدت الأشعة
هيبين وراه أبيض

Radiolucent
شفاف
هيبين أسود

contrast

- CT
  - بتضوي الـ vesseles "أبيض"
  - مش ممكن
- MRI
  - تبخز tissue تفقد طاقة أكثر → anyrsum
  - ممكن أشوف vessels بدون contrast

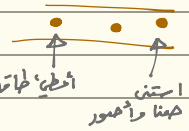

(blood متحرك)

Time of flight → large vessels / capillaries
أهم شي الدم يتحرك

- MRB (venous)
- MRA (artery)

DVT
لو شتينت blood وما مش يعني في obstruction

Diffustion / **Diffustion ADC**

- ischemia "Dead cell"
- abcess
- metastasis

Diffustion → بعتمد على حركة signals
بدي اكتشفها بدري ← restricted Diffustion أبيض
↓
ما بتحرك

Diffustion ADC
بدي أشوف شغلة معينة بينيها (curve ii)
عدم الحركة ← أسود

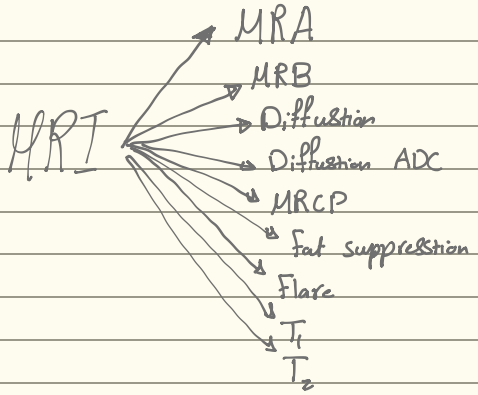

كيف نفرق CT و MRI ؟

بطلع على bone ، MRI ← أسود
CT ← أبيض

Fat ، MRI ← أبيض
CT ← رمادي (سالبة)