محاضرة ٢

ECG: "Electrocardiogram" is a graphic registration of the electrical (not mechanical) activity of the heart, from the surface of the body

تسجيل النشاط الكهربائي للقلب من سطح الجسم وليس diastol, Systol (mechanical)

*EMD electromechanical dissociation or pulseless electrical activity

يعني القلب واقف لكن في كهرباء على ECG

3 Normal Pacemakers

SA node (pacemaker) → first generation

- presents at right atrium
- ~~[illegible]~~ Rate 60 - 100 → >100 → tachycardia
  → <60 → bradycardia

AV node second generation

- presents at right atrium near tricaspid valve
- Rate 40-60
- cause delay in rhythm about 120 ml/sec → ECG تأخير في

Purkinjie fibers 3rd generation "audioventricular rhythem"

- at ventricles
- Rate 20-40

* أي جزء من Heart يمكن يعمل pace maker لـ ectopic activity

ECG

P wave: atrial depolarization (for both atrium) (Pwave بتروح atrial fibrilation)

QRS complex: Ventricular depolarization

T wave: Ventricular repolarization

* PR interval من الـ iselectrical line بتنتهي في Atrial repolarization

* ECG في Contraction بيكون mechanical مش electrical activity

* QRS في complete A-V block بيكون في

* ECG في منه Vertical وفي منه horizontal
* كل 5 مربعات بطولي مربع كبير (معمول خط اغمق)
* بكون ECG عبارة عن lead 12 أو 3 أو 4 على حسب
* عملية قراءة ECG وعليه electrocardiography
* horizontal plane هو عبارة عن time



200 = 5 مربعات × 40

* Vertical plane هو عبارة عن Voltage كل مربع كبير عبارة عن 1 ml volt
* من حالات Ventrical hypertrophy تكبر R أو طويلة
* في leads الـ Chest وفي limbs وكل واحدة بتوقف جزء من myocardiam
* كل واحدة من Standered leads كليبل perpiendicular augmented lead عودية 90°

حفظ
- aVR → lead 3, -150
- aVL → lead 2, -30
- aVF → lead 1, -90

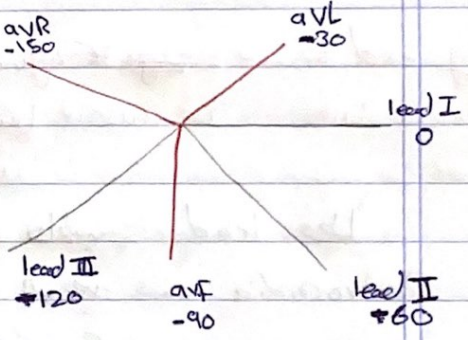

Standered leads on limbs
- Rt arm → Lt arm lead III
- Rt arm → Lt leg lead II
- Lt arm → Lt leg lead I

Cheast leads
- V_1 → Rt 4th IC space
- V_2 → Lt 4th IC space
- V_3 → between V_2, V_3
- V_4 → at apex midclavicular line 5th IC space
- V_5 → at the same line of V_4 at anterior axillary
- V_6 → " " " at midaxillary line

* في axis of the heart او angle
* كل Vector او muscle fiber ← Componant ← Summation Summation

- Rt atrium → Vector باتجاه اليمين
- Lt atrium → Vector باتجاه الشمال
- Rt Ventrical → 2 Vector باتجاه اليمين
- Lt Ventrical → apex باتجاه sumation vectors

اللي جهة اليمين اتجاه القوة مع العقارب

لو شخص عنده COPD فبتضخم Rt ventricel لأنه لما بدو يضخ الدم بلاقي resistant فبصير Cor pulmonale القلب الرئوي

Lo Rt ventricel hypertrophy dese to primary lung disease with normal lt ventricel

يكون اكثر دقة في التشخيص

فوينا راح يتجه Rt على axis فانا بعرف اذا في Rt او lf hypertrophy

اذا تغير الـ axis

* كيف اقرأ ECG وعلى شو أطلع ؟

① صل ECG صحيح أولا

② بطلع على حركة الورقة "

الأجهزة بالعادة مبرمجة 25 mm/sec فلو كان مبرمج على 50 راح افكر انو bradycardia

③ Calibration

لأحسن انو كل مريض = اول فوتك لكم عشان الجهاز ما يكون مبرمج صيانة وافكر hypertrophy

④ اذا كان في lead فاكة أولا

⑤ اذا في vibration أولا

* avR بعيدة عن القلب و بتعكس cavity ~~cavity~~ cavity lead بسموها

في ECG بتكون ⊖ لأنه ما في تحتها muscle isoelectric line

* كل lead تحتها muscle بتكون ⊕

* اذا كانت avR ⊕ يعني حاطيين lead غلط

Dextrocardia المريض عنده

كيف افرق بينهم عن الـ ECG ؟

بطلع على chest leads من V_1 الى V_6 بلاقي R wave بتكبر بالتدريج

في dextrocardia ما بتكبر في هادا التدريج

⑥ avR ⊖

P wave

- before every QRS complex ⇒ called normal sinus rhythm
- bradycardia ← 60 أقل من | tachycardia ← 100 أعلى من rate طبيعي
- ⊖ in aVR , biphasic in V_1 and V_2 , الباقي upright
- When it absent that's mean atrial fibrilation

P.R interval

- from the begining P wave to R
- the 1st deflection after P ⊖ → Q → P.Q interval
  ⊕ → R → P.R interval

P.R segment
من نهاية P الى بداية R

- وقت الي بياخده الـ impulse من الـ SA node عشان يطلع ويروح يعمل excitation of both atrium ويروح عند الـ AV node ويعدي Ventricles

- normal takes 120-200 mt/sec
- 3 to 4 boxes "small boxes"
- If it >5 boxes that means prolonged PR interval
  على الأغلب بكون AV block
- If it < 3 boxes that means the patient has WPW syndrome
  "levine Ganong lown" LGL syndrome و "Wolff parkinson white"
  pre-excitation syndrome بنسميهم 2 syndromes جوا

* القلب في الطبيعة بين atrium و ventricel الوصل بينهم هو AV node بتنقل الكهربا
Kent bundle من الـ SA node لـ ventricels في ناس عندهم وصلة كهربائية زيادة
العلاج ← electrophysiologic study "بدوس نشاط القلب من داخل القلب"
RFA أو cryoablation

ECG normal بكون Short P.R Int ← بكون ← LGL syndrome *
ECG + delta wave + Short P.R Int ← WPW syndrome *
1-2% of patient can cause sudden cardiac death
the best treatment is Cryoablation

*

Axis of the heart

- is summation vector of all muscle fibers
- is α angle "-30 to -90" normal angle

① - lead I (+) and aVf (+) ⟹ normal axis
- lead I (−) and aVf (+) ⟹ Rt axis "cor pulmonale"
- lead I (+) and aVf (−) ⟹ Lt axis deviation
  ↓ with
  lead II (−)

② measure α angle
(Lt, Rt) axis يعني الزاوية بالدرجة من بين

100° angle → (+), Rt axis
-45 angle → (−), lt axis

★ The most equiphasic lead
هو في صيغ
معنى كمية (+) وقد كمية ∈ بعد ما تخصم (+) من ∈ بتصير أقرب لصفر

★ Axis القلب بيجي كـ most equiphasic lead اللي perpendicular عليه lead

⇐ مثلاً: most equiphasic في aVL, فبيكون lead II perpendicular عليه
فقيمة angle lead II = 60° وهي normal

Rate
- If it regular → $\frac{300}{\text{عدد المربعات الكبار (بين R)}}$
- If it irregular → take 30 large boxes (6 sec) → 10 × عدد الـ RR interval
  take 15 large boxes (3 sec) → 20 ×