Anatomy, lec (1)

اخدنا في ال General anatomy جزء من ال anatomy of (GIT) و اللي رح نكمل:

بشكل مبدئي ← الجهاز الهضمي يعني: esophgus، stomach، liver، small intistine، spleen، ....

، وطبعاً احنا عارفين، وهو شيء مهم جداً للجراحة والجراحين، إنّه ←

we divide abdomen into 9 qudrants (تسع مناطق)

وذلك عن طريق خطين طوليين، و خطين عرضيين

(2) horizontale lines (2) verticale lines

← طيب ليش هاي التقسيمة تعتبر مهمة؟

لأنه بناءً على المناطق الواقعة في كل تقسيمة يتم تحديد منطقة الألم في حال جاء مريضنا بشكوى معينة، يعني مثلاً اجا مريضنا بيكليلي أنا عندي epigastric pain، في هاي الحالة على طول بكون المشكلة في الstomach (المعدة)، أو الpancrease (البنكرياس)

هدول الشغلتين بالي حفكر فيهم كجراح، بيجي تبع الباطنة بيكليلي أنا كمان بتوقع عنده inferior myocardial infarction.

طيب لو مريضنا جاء بشكوى من وجع في الleft hypocondreum، بتوقع إنه المشكلة موجودة في ال spleen، أو Fundus of the stomach، أو splenic of the colon.

لو كانت الشكوى parumblical pain، أتوقع وجود مشكلة في ال small intistine

gallbladder، Liver // // // // // // right hypochondrium // // //

Abdominal lines and planes

الخطين اللي بيقسموا بشكل عرضي (the 2 horizontal lines)، هما:

1) subcostal plane:

بيكون تحت الcostal cartilage

يعني احنا مثلاً لو شفنا أو حسّينا آخر rib بقدر نحسّه، اللي هو rib 10، بالتالي الsubcostal هو الrib 10 بتحت costal cartilage اللي line بيمر تحت

تابع ←

(intertuburcular plane) وهذا الـline يمشي في (L_3) ، أما بالنسبة للخط العرضي الثاني فيمشي في (L_5).

بالنسبة للخطوط الطولية (2 vertical planes) عندنا الـ (mid clavicular) ← هي الـ (midinguinal point).

Anatomy (1)

The mid inguinal point → is located on the inguinal ligamint, half way between the anterior superior iliac spine and the symphasis pubic. هي بتكون موجودة بالـ femoral artery الي جنبها.

The mid point of the inguinal ligament → " " , halfway between the " " and the pubic tubercle.



X → the midpoint of.....

X → the mid ~~inguinal~~ inguinal point.

تابع ←

• (Deep Ring) يوجد فوق الـ mid point of inguinal ligament منطقة أو جزء بسيط

⇒ What is the deep ring ?
it's an openening in the fascia transversalis of the inguinal canal, it's above the MIL, and lateral to the epigastric vesseles.

(جزء) Fascia transversalis : it provide the posterior covering of the contents of the inguinal ring.

- طول الـ inguinal canal حوالي 4 cm ، 1,5 inch ، وتنتهي في الـ superficial ring

* What is the position of deep ring ? it's 0,5 inch above the femoral artery and 0,5 inch latteraly to it.

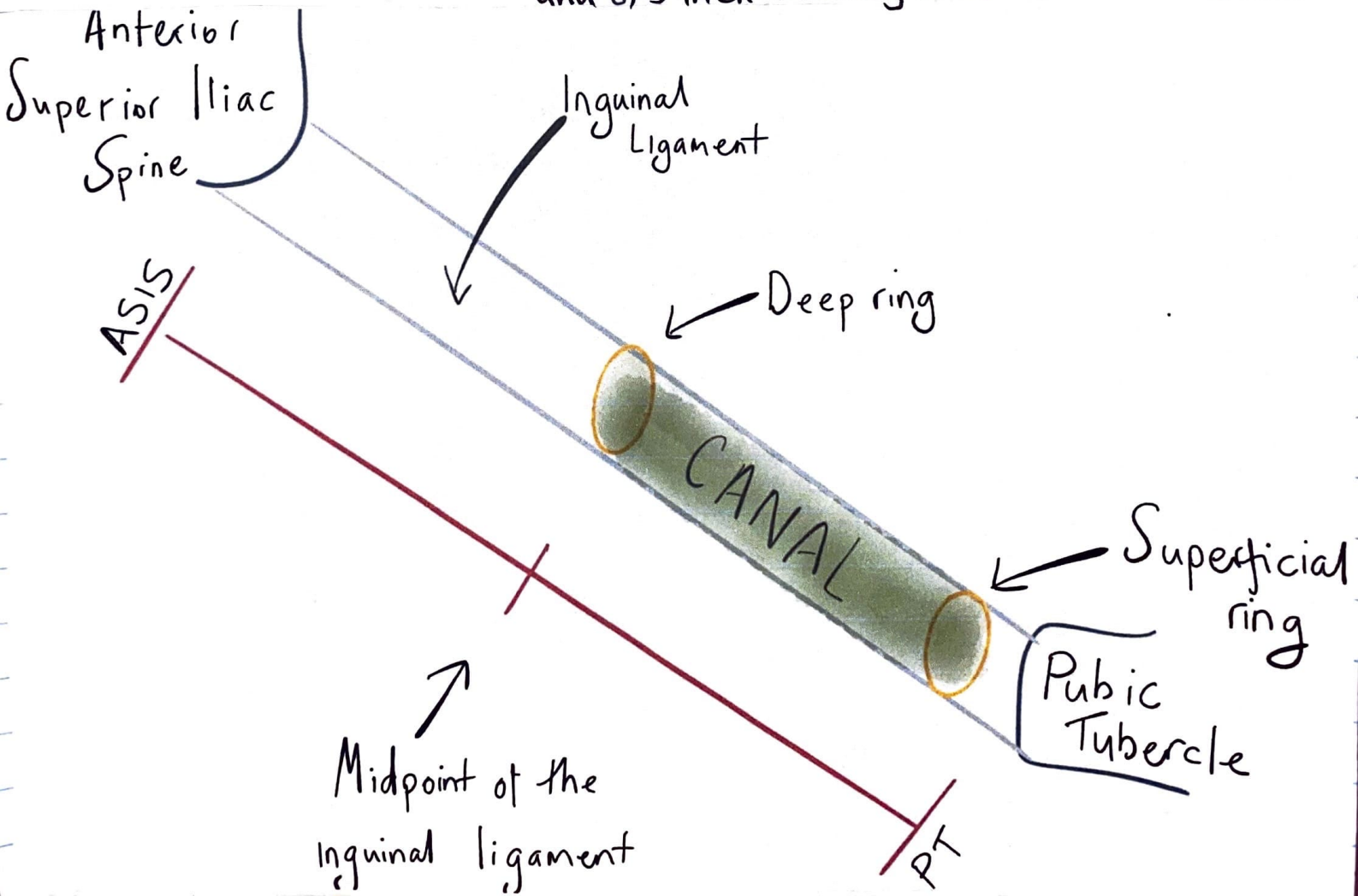

تابع ←

يعني لو بدي أحدد الـ position لريغا ناعم، بحس الـ femoral pulse بطلع لفوق ولجنب حوالي 0,5 إنش.

* في أمريكا بيتم تقسيم الـ abdomen إلى ④ أجزاء، خط طولي وخط عرضي عرفنا الـ umblicus. لكن الأطباء يفضلوا التقسيمة الثانية.

---

* الـ plane اللي عرفنا (L1) هو الـ transpyloric plane، واللي عرفنا halfway بين umblicus و xiphoid process. (خط عرضي)

الأهمية ← يعرفنا الـ level of the fundus of the gallbldder، يعني الـ 9th costal cartilage.

* What structures dose this plane pass in ?
  - Fundus of the gallbladder
  - junction between D_1 and D_2 parts of dudenoum
  - pylorus of stomach
  - neck of pancrease

---

* لو مشينا في الـ lateral border of rectus muscle (اللي عرفنا بتبدأ من ← Linea semilunaris) لـ pubic tubercle.

⇒ We have right and left rectus muscle, Which pass (عم يمشي) as a curved line from the pubic tubercle to the 9th costal cartilage, يعني عرفنا الـ transpyloric plane يعني الـ Fundus of gall bladder الخ ...، يعني الـ Fundus of gall- جي سؤال Mcq، وين الـ ؟

---

* هناك بعض التقسيمات للـ abdomen، لا تعتمد الـ transpyloric بل تعتمد الـ subcostal plane - خط عرضي، و

طبيب ، كتير مهم نعرف الـ surface antomy ، مثلاً بكرا بيجي تعاين مريضا مصاب بطلق ناري في الـ abdomen ، وكان عندي inlet in the right iliac fossa ، شو المتوقع إنه يكون اتجرح وأصيب؟

• it's unlikely to be injured ← لأن الكتر علّق إنها حيتجرح ، بالتالي appendix ← حكوا الـ cecum مصاب ، أيضاً لو كانت female لأن المتوقع إنه الـ ovary عندها.

لو كانت الإصابة في الـ umblicial region ← أكثر منطقة يكون الدكتور قلقان عليها ! من جراء الإصابة فيها هي الـ supra umblical ، حيث تتمركز في منطقتها الـ small intistine التي يقع خلفها الـ abdominal aorta ، الذي يعتبر أهم الـ vascular structure في الجسم ، و هيك الدكتور يقوم بفحص المريض إذا كان shocked أو لأ ، ثم يقوم بإدخال العمليات خلال دقائق معدودة وإلا بسيقد المريض ، لازم يكونوا كتير خايفين يكون صار injury لـ vascular structure.

What most likely killed him? ← يعني مثلاً ← لو مريض أصيب بإصابة في بطنه وتوفّى

إما injury of vascular abdominal structure ، إما الـ aorta والـ inferior vena cava.

وظلعم الـ common iliac ، أو severe injury in some organs ما بناحيتها زي الـ liver.

* What are the boundaries of the true (propar) abdomen ?

من عند الـ xiphoid process حتى الـ symphasis pubic على الجنبين (حكاهم دليل بشكل أحسن)

لو صابت المريض نتيجة إصابة في organ معين زي vascular ، يكون organ ، هاد الـ organ جواه organ هواء زي الـ liver ، مثل الـ stomach والـ colon و ... .

* في عنا حاجة اسمها thoracoabdomen ← اللي هو جزء من الـ abdomen ومغطى بالـ (rib cage) ، والـ structures الموجودة داخله مثل ← crora of diaphragm ، spleen ، stomach ، liver

ملاحظة ← لو جابت الإصابة thraco abdomen ، يعني في منطقة الـ above costal cartilage ، غالباً ما راح تصيب الـ liver إلا في حال كان الـ rib في حالة تضخم يعني (enlarged) ، لكن لو below it راح تصيب الـ liver ، (هاد الكلام لو جابت الإصابة بالـ abdomen)

* مطلوب حفظ الـ 9 أجزاء بأسمائهم والـ structures الموجودة فيهم ←
* left hypochondrium: tail of spleen, left crora of diaphragm

* وجع الزايدة لما يبدأ، يبدأ من الـ paraumblical ثم shifted ناحية الـ right iliac fossa، ← لو جاءني مريض يشكي من visceral pain (from autonomic nervous system)

⟸ ووجع حوالين السرة، وما في رغبة للأكل مع وجود استرخاء، والوجع اثقل للحين

(Acute appendittis)

⇒ What is the inguinal ligamint? the free border that result from the folding of the external oblique aponerosis on it's self.

↓
the superficial ring is part of it.

← من الجزئية اللي فاتت رح يجي عليها سؤال أو 2.

هلأ رح نبدأ نحكي شوي عن الـ GIT:

* أول جزء في الجهاز الهضمي هو الـ abdomen كـ abdominal esophagus، ويبدأ الـ esophgus

يوجد منه جزء في الـ neck ويسمى cervical esophegus، وجزء موجود في الـ thorax ويسمى thoracic esophegus، وجزء آخر موجود في الـ abdomen، وهو الـ abdominal "

* طول الـ esophegus، stomach الـ، dedoneum الـ = 25 سم.
* لما بدنا نحكي منقار المعدة، عشان أوطى الـ stomach بتاخد حوالي 40 سم، بحسب lower border of Crecoid cartilage من عند الأسنان لحد بداية الـ esophegus، ويبدأ من الـ lower border of C_6.

سؤال مهم كتير بنسأل منه ← What happen at the lower border of C_6?

esophegus الـ ويبدأ pharynx الـ ينتهي -
treacheq " " و Larynx " " -

تابع لنفس السؤال: ال vertebral artery بيفوت في ال foramen transversem بتاعت C_6 و بيطلع لفوق ويتجمع مع other artreies عشان يكوّن ال basilar artery.

⇐ ال vertebral artery طالع من ال First part of subchaivian artery.

We are not going to talk about cervical esophegus →
هادا يعتبر لحد ما اسم من عند فتحة الفم، أو أكثر شوي لو حسبناه من بداية ال nose (في الأنثى زيادة تقريباً) و من بعد ما اسم لحد ال ٤ سم هاد ال esophegus، طبيا esophegus ليه احنا مهتمين بالطول وكذا؟ لأنه ال cancer بيختلف من جزء لآخر في ال esophegus.

* ال thoracic esophegus بيفوت في فتحة في ال diaphragm عند (esophegual opening) في ال T_{10}، ثم يصبح abdominal esophagus، Right Crus
↓ أعلى من ال left
L_1-L_3

* طول ال abdominal esoph- حوالي 2,5 سم، ممكن يكون أكثر أو أقل.
↓ طول مهم، وكل ما كان أطول كلما كان أفضل، لأنه بيقلل وقتها ال gastro-esophageal reflux disease

، بالتالي لو عنده (Gerd) بيعملوله عملية تطويل ال esophgus، وهيك بيقلل ال Gerd. (فتق الحجاب الحاجز) hiatus hernica في عمليات ال Gerd، وهذا مهم في عمليات ال

* ال thoracic esoph- لما يخترق ال diaphragm بيصير ال vagus nerves
left vagus (in thorax) → anterior (in abdomen)
right " (" ") → posterior (" ")

⇐ لو مثلاً احنا في عملية وبدنا نقلل ال secretion تبع ال stomach، لو قطعنا ال vagus، secretion لعلاقة بال secretion، لأنه جزء من ال vagus nerve يقلل ال Famodin زي ال H_2 receptor antagonist حيث كانت من أهم أدوية المعدة قديماً، الآن في أدوية أحدث اسمها (PPI) ↓ (proton pump inhibitor) أقل من السابقة. هاي المجموعة أحدث حيث تعمل على ال Final pathway of secretion

سؤال ← mcq ← مين قبله أسرع في الولادات ، ال anterior vagus أم ال posterior vagus ؟!

بيكون posterior vagus single (one nerve) في 99% من الحالات ، بيكون وراء ال esophagus بنتعه بشكل سريع ، في 30% من الحالات يكون multiple ، // // // 70% single

فبالتالي ممكن أتعبه و ألاقي ال secretion ما نزل ، لأنه براسناته كتيرة.

---

* يدخل ال esophgus على ال stomach من الناحية اليمين.

Relation of esophagus ⇒ (شرح على رسمة)

أمام ال esophgus يوجد ال stomach ، وكمان يمر ال left lobe of liver بيغطي جزء من ال esophgus وال stomach

anterior relation : left lobe of liver + left vagus nerve

posterior relation : left crus of diaphragm + right // //

Blood supply of abdominal esophgus ⇒ come from left gastric artery

↓

arise from ciliac trunk

* stomach has 5 sources of Blood supply:

Left + right gastric arteries

short gastric //

left + right gastroendophluic artries

الشريان اللي أكبر واحد يخرج من ال ciliac trunk هو ال splenic ، أكبر واحد هو ال left gastric

كيف بتعرفه؟ راح لناحية ال spleen

(طبيعيا) torshus artery هو +

ciliac trunk branches → splenic, Hepatic, left gastric

ماشي على ال upper border للبنكرياس

* اللي فيا كمان torshus artery ؟!

في كمان واحد طالع من ال external carotid artery بيطلع من ال anterior surface (٣) (الباقي وراء) ← بيطلع من ٧ تفرعات

7 branches are

3 anterior surface (facial, lingual, superior thyroid)

2 posterior (posterior auricular, occipital)

2 terminal branches (superficial temporal, maxillary)

سؤال ← لو واحد انعس وانقطع عنده واحد من 2 إما external carotid أو internal carotid، كيف بدي أعرف؟

branch ← ما الو

لو هو اللي انقطع بحالها أربطه بلا ميعمل عندي جلطة دماغية CVA اسمها (cerebro vascular accidant)

has branches ← لو هو اللي انقطع بربطه وأنا مطمئن

مرة ثانية: أهم blood supply للـ stomach في الـ left gastric artery اللي بيطلع من الـ ciliac trunk، الـ abdominal aorta بيطلع عند الـ lower border of T12، وبالتالي الـ ciliac trunk بيطلع عند الـ upper border of L1، أما عند الـ superior mesentric artery بيطلع عند الـ lower border of L1.

ممكن كمان كمان كمان إنه الـ ciliac trunk بيطلع من عند الـ very lower border of T12

طيب سؤال ← الـ thoracic esophgus أي artery بتقوم بتغذيته؟

branches of descending thoracic aorta.

* there is no anatomical sphinctor at the end of esophgus, but there is a physiologic one,

يعني عادة معظم الناس اللي عندهم Gerd، أكتر الـ Gerd موجود وبيصير كلما صار (H.H) Haitus hernia + Gerd، يعني بالتالي الفتق في الحجاب الحاجز كبير الإنسان، يعني بالتالي الفتق في الحجاب الحاجز كتير common عند كبار السن.

pylors: it's a true sphinctor

يعني الـ pyloric canal بتنتهي بالـ pylors، مثل زي الـ gastroesophegeal junction ما هو anatomical one.

هناك مناطق في الesophagus تسمى Constrictor ، وهي المناطق اللي بيعلق فيها foriegn bodies أو قطع الأكل الكبيرة. (موجودين على السلايد كتير عنوانا narrow area)

* upper border (end) of esophgus : lower border of C_6 (c.c)

* lower end : 38-40 cm from the insite of tooth to it's entry to the stomach

لو قطعة أكل علقت في أحد مناطق الـ narrow area ⇐ بيعبر عنها بـ acute dysphgia

↓

بيعبر عنه المريض بـ sever destress chest pain

وكمان بيبطل قادر يبلع الـ (saliva) و بالتالي بيعبر بياخد من البعاق أغلب الوقت.

* لو واجهت رجل كبير بيعبق أغلب الوقت وقترا بدي أتوقع يكون عنده narrowing نتيجة مثلاً esophageal cancer ، خصوصاً لو شاكي من صعوبة في البلع.

Bleeding Varices.
(دوالي المريء)

دوالي المريء تتسبب صورة تزيف حاد ، والمريض بيستفرغ دم ، الدم بيكون لونه زي اللون المعروف كل ما كان قريب من الـ orifice اللي بيطلع منها ، يعني لو كان الدم اللي المريض بيستفرغه pure خالص بيقل مشكلته دوالي مريء ، لو كان الدم من المعدة حالته بتغير شوية (زي لون القهوة) ، إلا في حال كان severe ، مثلاً تشخص عنده hematouriea ⇐ كلما كان غامق لون الدم عادي بيقل المشكلة في الـ prostate ، لو كانت المشكلة في الـ Kidney لونه بيكون أغمق شوي.

لو كان في bleeding in rectum ⇐ لو كان الدم fresh يبقى المشكلة في البواسير أو عنده most likely sigmoid problem ، cancer rectum ، لو اللون غمق شوي والبراز مخلوط دم يبقى بيعبر لو لونه على سواد (قهوة) المشكلة في الـ cecum.

Commonest cause of GI bleeding is bleeding piles (بواسير)
وأهم اشي في هذا الجزء إنه نسأل هل الـ (painless) or (painfull) bleeding
، هل البراز مخلوط بدم أم دم بعد البراز.

* What are the portosystemic anastomosis ?
يعني شو هي أهم التوصيلات بين الـ portal system تبع الـ liver ،
و الـ systemic system تبع الـ vena cava ؛

1) بين الـ veins تبعت الـ portal veins (يعني) left gastric والـ esophegeal branch vein (تبعته)
و بين الـ azygous vein (تبع الـ systemic system)

⇐ هاي بتكون عند الـ lower third تبع الـ esophgus

في كمان وحدة عند الـ anal canal ، ووحدة عند الـ umblicus.
(venous anastomosis)

* the esophgus tributaes of left gastric vein anastomose with branch of azygous vein (systemic system، inferior vena cava)

* نتيجة لهذه الـ anstomosis بين الـ liver و الـ GI ، أول مكان بينتشر فيه الـ cancer من الـ GI هو الـ liver ، لأنه كل الدم تبع الجهاز الهضمي بيروح على الـ liver ، يعني وا عد عنده rectum cancer ، شو أول مكان بحدث فيه metastasis ؟ الـ liver
أو splenic cancer ⇐ برضو بينتشر في الـ liver عن طريق الـ splenic vein.
لو واحد عنده Kidney cancer ، شو أول مكان برح ينتشر له ؟ بيطلع عن طريق الـ renal vein الـ inferior vena cava ثم القلب ومنه إلى الـ lung

وحدة عندها cancer في الـ ovary ⇐ طارح بعيد انتشار في الـ liver ، إنما على الـ lung ثم على الـ systemic veins.

طيب الـ testicular cancer ؟ برضو طارح يروح على الـ systemic إنا liver الـ veins تبعت الـ lung ثم

⇐ يعني الـ portosystemic anastomosis بتعمل دوالي المريء عند الـ lower end of esophgus

يلي هي ٨ - ٤٠ سم من مدخل الفم للداخل، وهناك بيصير الـ bleeding.

وأخيراً خلصنا الـ esophgus.

Stomach.

حركيا في true abdomen وفي thoraco ← يلي هو جزء من الـ organs الموجودة فوق الـ rib cage يلي بيكون protected بواسطة الـ liver والـ spleen يلي بيكون موجود تحت الـ ribs، يعني نقطة مهمة لتعرفوا إنه ما في liver في البطن (true)، إنا موجود تحت الـ ribs، all the liver is above the ribs، وبرضو ← you only can feel the inferior border of liver in slem individual ⇒ متضخم liver يعني لو حسيت الـ liver معناها إنه الـ liver costal cartilage

* نص الـ stomach موجودة في الـ true abdomen والـ (fundus of stomach + upper body) يعني (distal body + pylorus)

الـ upper part تبعها موجود تحت الـ ribs ومحمي بواسطة الـ pleura والـ lung يعني لو شخصا أخبث برصاصة في الجزء العلوي الشمالي من الصدر، تخترق الـ lung والـ pleura وممكن كمان الـ Fundus of stomach، لأنها موجودة تحت الـ rib cage.

* حركيا إنه الـ esophgus بينزل على الـ stomach من الـ right side، لو عملنا stomach الـ esophgus خط وهمي عرضي عند الـ cardia يلي هيا مكان دخول الـ stomach ← Fundus of stomach الجزء يلي فوق الخط هو الـ air، وهادا الـ air بيكون يلي بالـ perforated) air under diphragm لما نعمل صورة أشعة أحياناً بياخبطنا لو كان في (viscus ulcer أو) ← أي حاجة هتنفجر من الأمعاء وداخلها هوا، راح نعمل

* أهم فرق بين الـ air of Fundus والـ air under dia--- إنه ← الـ air يلي بيكون left Fundus الـ left بيكون قريب من الـ liver عند الـ right side. under the diaphragm

تابع ← عكان برضو الـ stomach الـ anterior surface و posterior surface ، برضو الـ 2 curveture

lesser ↙ ↘ greater (الطويل)

body of stomach ↓ أكبر جزء من الـ stomach اسمه الـ

cardia ↓ اللي هوا الجزء الموجود ما بين الخط الوهمي العرضي اللي جاي في الـ incisure angularis ↓ وفوق آخر طولي جاي عنطقة متخنعة اسمها (وهمي أيضاً)

it's the lower end of the lesser curventure of the stomach

يعني ← لو اجينا مشينا مع الـ lesser curventure خلاقي في آخره depression هادا ، و هادا greater curventure ← لو مشينا من عنده لغاية الـ incisura angulares اسمه

الخط الطولي مع الخط العرضي ، المنطقة اللي بينهما هادا هي الـ Body of the stomach (to left)

لو مشينا plane ⊥ to right خلاقي عنطقة اسمها pyloric antrum. (منطقة واسعة) من المعدة ↓ تنقلنا لمنطقة أضيق هي الـ pyloric canal طولها 3 cm ، من ثم بيجي عا الـ pyloric sphincter.

لو اجاني راجل كبير في السن يحكيلي عندي حرقوبة في البلع والأكل وخسيت ← بفهم بشكل مبدئي إنه عنده stomach cancer ولما أعمل منظار معدة بيجي أحرص في أي region عندي ، و cancer الـ surgery اللي تختلف بناءً على الـ region. مثلاً يعني لو عنده tumor في الـ Fundus و اختار أفتح الـ chest و تصير العملية thoracoabdomen.

So, Where the tumor is dectate your surgery

---

* inside the stomach, there is the mucus membrane Which is called Rugae, Which appear more obvious When the stomach is empty

لما المعدة تمتلئ بيصير امتداد لهذا الغلاف ، وتمتد المعدة أيضاً كل ما أكلنا لحد معين طبيعي ومن ثم يشعر بامتلائها ، حكى بعد لترونيف سوائل بيبدأ يشعر الشخص بتمددها.

← طول ما أنت بتاكل ما بتكون حاسس إنه المعدة بتنقبض، لكن لحد معين ثم بعدها تصل المعدة للحد الأقصى من التمدد.

← برضو كمان هاي الـ rugae موجودة في الـ urinary bladder وماشية على نفس المبدأ.

J-shaped stomach الـ stomach في البقر والعجل اسمها steer horn stomach وفي الطول اسمها ، الدكتور حكى إنه ما في فرق بينهم (فقط شكلاً)

مرة تانية ← حكينا خط بالعرض بيمر في الـ junction وخط بالطول، على شمال تقاطع الخطين بيجي عنا الـ body of stomach، وعلى اليمين الـ pyloric antrum ثم الـ canal ثم الـ pylorus

سؤال Mcq ← أين تقع الـ stomach بالنسبة لهياكل التشريحية ؟

تقع في ٣ أجزاء من أصل ٩، جزء منها في الـ left hypogastrium، أكبر جزء منها في الـ epigastric region، وجزء آخر في الـ umbilical region

---

سؤال ← ما أهمية منطقة الـ Lower end of lesser curventure ؟

تعتبر المنطقة هاي هي الـ common site لـ gastric ulcer وبشار كما أسموا هول ٥ أنواع، أشرحلهم هول (بيجي في الامتحان) type (1) gastric ulcer هيك الـ 5 أنواع، type 1 يلي بيكون عند الـ inscura angularis.

type 4 ← top end of --- عند الـ

(pyloric) gastric ← 2 ulcer بيصير في ← type 2

duodenum ←

stomach أي هكان آخر في الـ ← type 5 pre-pyloric ulcer ← type 3

type 1, 4 ← الحامض في الـ stomach قليل type 2,3 ← الحامض في الـ stomach كتير

سؤال ← واحد عنده type 1 بتعطيه vagus nerve ؟

طبعاً لأ، هو أساساً عنده الـ secretion قليل، أعطيه إياه ليش؟ لكن لو واحد عنده type 2,3 بتعطيه إياه كطريقة علاج للمشكلة.

* stomach الـ liver بـ attached عن الـ lesser curventure بواسطة طبقة اسمها lesser omentum و برضو فيا طبقة اسمها greater omentum طالع من بعظم الـ

بين الـ curv. L و الـ liver

greater curventur الـ stomach و نازل زيا السنارة لحد الـ umblicus و الاضفر طالع تاني لفوق.

(بيلف برضو على) (2 layers هيئة) ⟷ (على هيئة 2 layer)

يعني مكون من 4 layers

* greater omentum الـ police man مهم و بنسميه الـ stomach لو لينا موجود مشكلة فيا الـ stomach بيروح يحاول يلاقي حل الها و يصلحها، مثلاً متخيل التقيت عنده الزايدة و كان كان هنا الـ omentum ناضج و well-developed و كويس حلاقيه راح عند الزايدة و حوطها و عمل حاجز حواليها، بنلاقي هنا appendicular mass و يشفى لو فتت بطن المريض استكشاف و لقيت الـ omentum واصل لعند الزايدة مثلاً بقول إنها ملتهبة.

المريض دون علم، برضو لو هنا perforated duodenom ulcer بنلاقيه راح و حاول يسكر الثقب اللي جاي.

من عظم و ليس كله، مش طالع من الثلث الأول لأنه فينا موجود ligament اسمه gastrosplenic ligament

Notes ⟸ نعم الـ stomach الـ rib cage تحت الـ stomach، تحت الـ left lobe of liver جزء من الـ stomach

وكمان الـ abdominal esophgus

gastrosplenic ligament* ⟸ بين الـ upper part of greater curventure و الـ spleen

* What are the structure in the gastrosplenic ligament?
(4-5) short gastric artreis, left gastopipolic vein and artrey and veins

* بنشيل الـ short gastric artreis لو بدنا نعمل عملية تخسيس للمعدة (وقت الطفرة أو بطن)، أو واحد عنده gerd، أو واحد بدنا نعمل له splenectomy

* الـ short gastric artreis و الـ splenic artrey طالعين من الـ

* في عنا طية اسمها (gastrophrenic ligament) وطية (gastrocolic ligament)

⇐ في سنة رابعة طلعت إنه الـ spleen بيكبر ناحية الـ right iliac fossa (يعني لفوق) هيك cancer in Kidney إنه الـ gastrocolic ligament بيمنعه يكبر لتحت، لو كان في عنده بيكبر لتحت.

---

* كمان عنا الـ lienorenal ligament، وهو مهم، ليش؟ لأنه طالع منه الـ splenic artery وآخر جزء من البنكرياس (tail of pancreas) بيطلع على الـ hilum of spleen

يعني واحنا بنعمل splenectomy ممكن نزرع فالطريق الـ tail هذا وهذا مشكلة كبيرة.

* الـ pylors عم في الـ transpyloric plane (خيالي بس مهم)

Layers of stomach: Histo

muscle layers of stomach ⇒ 3 layers هي inner circular بالعادة عنا بنكون عم نحكي عن الـ outer longitudinal في الـ stomach ⇐ لكن outer longitudinal

innermost oblique, middle circular, outer longitudinal layers

1) الجزء الأول من الـ first part of duodenum الـ bile duct

Relation of stomach: mcq متوقع سؤال

anterior to stomach → left lobe of liver, costal cartilage left, anterior abdominal wall, left pleura of lung

عشان هيك خيالي لو طلعت دخلت الطبقة هذي طبعاً بتجرح الـ pleura والـ lung والـ left lobe of liver والـ Fundus of stomach.

posterior to stomach (stomach bed) → 8 structures (من الأعلى للأسفل) (short note سؤال كبير)

1) transverse colon
2) transverse misocolon
3) pancreas (body of it)
4) tourshs artery (splenic artery) إنه خيالي الـ ③
5) spleen
6) left Kidney
7) left suprarenal gland
8) left crus of diaphragm upper border of

Boundaries of the opening of lesser sac ⇒

Epiploic foramen / Foramen of Winslow

caudate lobe of liver ← ذنب

portal vein ، First part of duodenum ← الاثنا عشر

hepatic artrey ← الشريان الكبدي المشترك

inferior vena cava ← الأجوف السفلي

pile duct ← القناة الصفراوية

Blood supply of stomach ⇒

(ciliac trunk) ← الجذع البطني

most of blood supply of stomach from ciliac trunk (✗)

3 artries ← ثلاثة شرايين

left gastric : the biggest blood supply of stomach

splenic artrey : 2 artries arise From it → short gastric (left)

→ left gastro epiploic

Hepatic artrey : " " " " → right short gastric

→ right gastr epiploic

gastroduodenal ← الشريان المعدي الاثني عشري ← branch ← Hepatic ← direct

* يعني ال Hepatic A طالع من ال ciliac trunk وراح ناحية اليمين وبيتابعا
↳ artrey
↳ by becoming true hepatic → بينزل منه لتحت اسمه artrey
على شكل حرف T gastro dodenul artrey
↳ مهم كتير، موجود behiend First part of dodenum
بالتالي اي ulcer حدث فيا
posterior dodenum تنتقل (invaid) للـ gastrododuenal artrey وبيصير الوضع
severe وحدث نزيف شديد.

right gastroepiploic artery بيطلع ال artrey
بروح هادا ال

الحمدلله Done

27/9/2022

9:00 am